

M11 – PLAIES CHRONIQUES : MAL PERFORANT PLANTAIRE

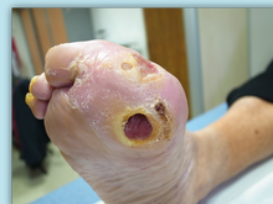

Définition et stades

Définition : trouble trophique du pied favorisé par la **neuropathie**

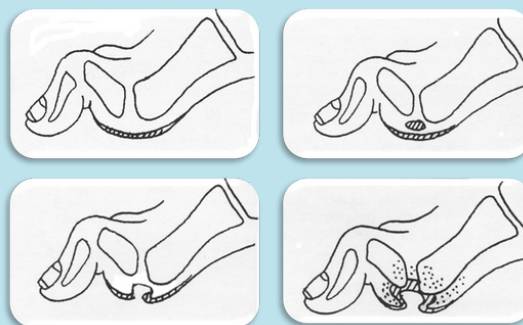
3 types d'atteinte neuropathique :

- Troubles de la sensibilité tactile, thermique, algésique
- Déficit moteur responsable d'un déséquilibre entre les muscles du pied, entraînant déformations et fonte musculaire
- Atteinte végétative, autonome, source de sécheresse cutanée, d'œdèmes et de troubles vasomoteurs



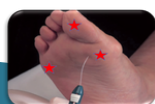Stades du mal perforant plantaire :

1. Durillon
2. Décollement et/ou microhémorragie
3. Effraction de la poche liquidienne à partir des zones de fissuration de l'hyperkératose
4. Ostéite ou ostéo-arthrite ou phlegmon du pied



Détermination du grade de risque podologique

4 questions à évoquer



Monofilament de 10g
Appui de la pulpe du 1er orteil
Appui avant en M1 et M5 des 2 pieds
3 applications sur chaque site de façon aléatoire
Si 2 erreurs : neuropathie distale

Indice de pression systolique
Echo doppler des membres inférieurs

NEUROPATHIE ?

AOMI ?

DÉFORMATION
DU PIED ?

ANTÉCÉDENT
DE PLAIE ?
AMPUTATION ?
NÉPHROPATHIE
TERMINALE ?

Observation clinique du pied
Noter si déformations :

- pied (aplatissement)
- orteils (la plus fréquente)
- Hallux valgus et autres

Plaies ?
Depuis combien de temps ?
Amputations ?

M11 - PLAIES CHRONIQUES : MAL PERFORANT PLANTAIRE



Gradation du risque podologique

| GRADE | RISQUE D'ULCÈRE | CARACTÉRISTIQUES | FRÉQUENCE DU SUIVI |
|-------|-----------------|--|----------------------------|
| 0 | Très faible | Pas de neuropathie ou AOMI | 1 fois par an |
| 1 | Faible | Neuropathie ou AOMI | 1 fois tous les 6 mois |
| 2 | Modéré | Neuropathie + déformation du pied Ou neuropathie + AOMI AOMI + déformation du pied | 1 fois tous les 3 mois |
| 3 | Elevé | Neuropathie ou AOMI Et un ou plusieurs des facteurs suivants : - Antécédent d'ulcère de pied, - Amputation du membre inférieur (mineure ou majeure), - Néphropathie au stade terminale | 1 fois tous les 1 à 3 mois |

Prise en charge

Soins locaux

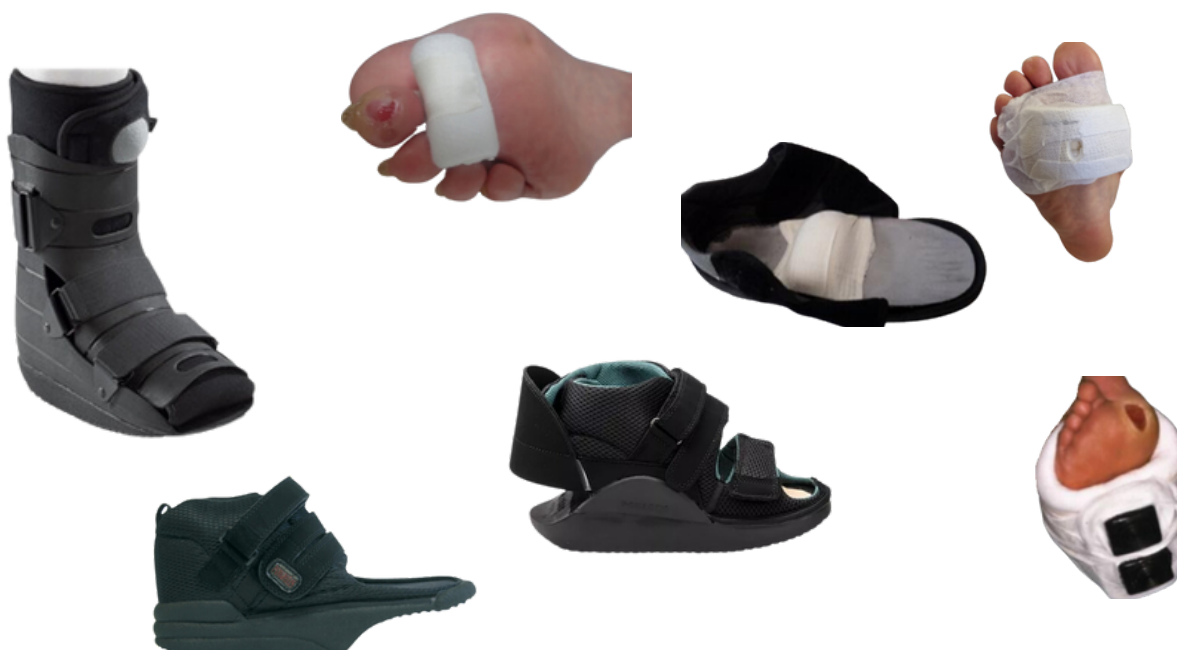- Observation des pieds :
 - Repérage des hyperkératoses et déformations
 - Inspection des espaces interdigitaux et des soins unguéaux
- Détersion mécanique des hyperkératoses jusqu'à récupération du rebond cutané
- Hydratation cutanée (Akildia® ++)
- Pansement Urgostart (HAS ASA 3)

M11 - PLAIES CHRONIQUES : MAL PERFORANT PLANTAIRE



Décharge des appuis

- Mise au fauteuil, alitement
- Immobilisation orthopédique (botte plâtrée/résine avec fenestration, dispositif amovible), chaussure thérapeutique à usage temporaire (décharge antérieure, postérieure ou du médio-pied)
- Padding/rembourrage (compresse roulée ou hydrocellulaire évidé), cane et déambulateur



Éducation du patient à risque

- Lavage des pieds quotidien (selon le degré d'autonomie)
- Ne pas marcher pieds nus, porter des chaussettes (coutures à l'extérieur éventuellement)
- Auto-examen des pieds quotidien
- Limitation de la marche, toujours avec un dispositif de décharge
- Si diabète : surveillance de la glycémie, du traitement et du régime, réalisation des séances de pédicurie prescrites
- À l'obtention de la cicatrisation de la plaie : chaussage sur mesure
- Si apparition d'une nouvelle plaie : prendre contact avec son équipe de soin sous 48h